Aus der Inneren Abteilung des Städtischen Krankenhauses, Fürth/Bay.
(Direktor: Prof. Dr. med. W. Weigeldt)

Beitrag zur Klinik der Osler'schen Krankheit.

⟨Teleangiektasis hereditaria haemorrhagica⟩ mit 3 Abbildungen.

Inaugural-Dissertation

zur Erlangung der Doktorwürde
der Hohen Medizinischen Fakultät
der Friedrich-Alexander-Universität, Erlangen

vorgelegt von

Sebastian Wittmann,
a/Kastl b/Amberg.

Tag der mündlichen Prüfung: 10. Dezember 1935.

Kallmünz
Buchdruckerei von Michael Laßleben
1936.

1936/77

Dekan: Geheimrat Prof. Dr. Fr. Jamin.
Referent: Prof. Dr. Fr. Specht.

R. UNIV.
BIBLIOTHEEK
LEIDEN

Meiner lieben Mutter
und meiner geliebten Frau
in Dankbarkeit gewidmet.

Beitrag zur Klinik der Osler'schen Krankheit.

(Teleangiektasis hereditaria hämorrhagica).

Die Osler'sche Krankheit ist in der deutschen Literatur ein nicht allzu häufig beschriebenes Krankheitsbild. In den Lehrbüchern der Medizin und der Dermatologie ist sie fast nie erwähnt und im sonstigen Schrifttum sind nur kasuistische Mitteilungen über sie, die jedoch in den letzten Jahren ziemlich reichlich erschienen sind.

Die ersten Angaben über die Symptomatologie dieser Krankheit stammen von Osler (1901), dessen Namen die Krankheit auch trägt. Allerdings erkannten schon vor Osler manche Ärzte die Besonderheiten von Krankheitsfällen, die in ihren Erscheinungsformen dem Bilde der Teleangiektasis hereditaria hämorrhagica (Osler'sche Krankheit) entsprachen. So beschrieben 1840 Frank, 1865 Babington einzelne Fälle. Letzterer verfolgte einen Fall 5 Generationen zurück, es handelte sich hier um eine Familie mit erblichem Nasenbluten. Er bezeichnete diese Form des Nasenblutens als eine Abart der Hämophilie. Später waren es noch die Autoren Wickham — Legg — und Chiari, die ebenfalls für gleiche Fälle die Diagnose Hämophilie stellten. Erst Rendu (1896) trennte die Krankheit von der echten Hämophilie ab, indem er die Beziehung zwischen erblichem Nasenbluten mit den Teleangiektasien der Haut und den Schleimhäuten erkannte. Dieser historischen Tatsache geben die Franzosen dadurch Ausdruck, daß in ihrem Schrifttum von „maladie d'Osler-Rendu" gesprochen wird. Tatsächlich steht erst Osler das Verdienst zu, das Krankheitsbild als Ganzes aus einer Gruppe ähnlicher Krankheitserscheinungen herausgestellt, vor allem von der Hämophilie getrennt, und als selbständige, einheitliche Krankheit bezeichnet zu haben.

In der deutschen Literatur veröffentlichte zum ersten Male der Däne Gjessing (1916) eine zusammenfassende Arbeit über die Osler'sche Krankheit, wobei er auf die bereits in der Weltliteratur erschienenen Fälle Bezug nahm. Diese Arbeit scheint für die deutsche Klinik den Anstoß gegeben zu haben, daß nun auch von unserer Seite diesem Krankheitsbilde und seinen Erscheinungsformen größere Aufmerksamkeit gewidmet wurde. So erschienen im letzten Jahrzehnt mehrere Arbeiten darüber, hauptsächlich über kasuistische Fälle wie z. B. von Arrak, Curtius, Gottron, Schoen, Reiniger, Rosenthal und Unna, Richter,

Schmitt, Kindler, Wittkower und Rarey, Edel, G. Havas, K. A. Papke. Ferner spricht Parkes Weber die von Curschmann als Pseudohämophilie dargestellten Krankheitsbilder als echte Osler'sche Krankheit an; weiterhin dürfte hierher noch ein Fall von Kofler zu rechnen sein, der als „Nävus pringle" veröffentlicht wurde und durch Teleangiektasien an der Haut und den Schleimhäuten und Blutungen gekennzeichnet war. Schließlich noch ein Beobachtungsfall von Korach über familiäres Nasenbluten, das er auf Veränderungen der Gefäße im Innern der Nase zurückführte.

Gegenüber dem ausländischen, besonders dem romanischen und angloamerikanischen Schrifttum findet man also im deutschen verhältnismäßig wenig bekanntgegebene Fälle von Morbus Osler. Wenn nun dieses Krankheitsbild bei uns tatsächlich seltener ist, wie scheinbar aus der Zahl der Fälle zu schließen ist, so darf man bestimmt annehmen, daß noch mancher Fall unter irgend einer anderen Diagnose behandelt wurde. So geschah es jedenfalls auch in dem Fall, der am Schluß angeführt ist, und uns zur vorliegenden Arbeit den Anlaß gab. Die Verwechslung mit den hämorrhagischen Diathesen scheint öfter vorzukommen, so vor allem mit Formen der Purpura, die Blutungen an den Schleimhäuten mit sich bringen. Rendu's Verdienst ist es, zwischen der Hämophilie und der Teleangiektasis hereditaria hämorrhagica einen scharfen Trennungsstrich gezogen zu haben.

Wollte man nun den Versuch machen, die Teleangiektasis hereditaria hämorrhagica als geschlossenes Krankheitsbild in ein System ähnlicher Krankheitsbilder einzureihen, so wird wohl die Auffassung von Morawitz, wie er sie auf der Tagung der Deutschen Patholog. Gesellschaft vorgetragen hat, eine der zutreffendsten Lösungen sein. Morawitz stellte eine Reihe von Krankheiten zusammen, die gewöhnlich unter dem Namen der hämorrhagischen Diathesen zusammengefaßt sind. Er bezeichnet davon eine Gruppe als den heredo-familiären oder endogenen Typus und zählt darunter folgende auf:

a) die Hämophilie,
b) die pseudohämophilen Krankheitsbilder,
c) die essentielle Thrombopenie (Frank),
d) die (hereditäre) hämorrh. Teleangiektasie (Osler),
e) die endogene Angiorrhexis.

Andere Autoren suchten und brachten andere Einteilungen, so Curtius, Rosenthal und P. Unna. Ersterer stellt die Osler'sche Krankheit in Beziehung mit dem „Status varicosus", der nach ihm eine genotypisch bedingte allgemeine Venenwanddys-

plasie bedeutet. Bei seinen Untersuchungen über das menschliche Venensystem stellte er bei 30 Fällen das typisch erbliche Vorkommen multipler Angiome und Phlebektasien verbunden mit schwerem Nasenbluten fest und bezeichnete sie als selten schwere Fälle des Status varicosus (1928). Und in diesem Jahre wurden von ihm nochmals 21 Fälle veröffentlicht, in denen der Systemcharakter der Osler'schen Krankheit im Sinne des Status varicosus nachgewiesen wurde. Rosenthal und P. Unna kamen bei ihren Untersuchungen zu ähnlichen Ergebnissen wie Curtius. Sie fanden in den histologischen Präparaten bei der Osler'schen Krankheit eine schwere Störung im Aufbau des gesamten Mesenchyms, eine Systemerkrankung des Mesenchyms. Aus der jüngsten Zeit stammt eine histologische Arbeit von Schürmann, die von den Autoren Wittkower und Rarey in ihren Mitteilungen angeführt wird und von Interesse sein dürfte, da sie scheinbar im Gegensatz zu allen bisherigen Arbeiten steht. Beide Autoren glauben auf Grund der histologischen Untersuchungen von Schürmann für ihre Osler-Fälle annehmen zu können, daß bei dieser Krankheit nicht bloß eine Venenwanddysplasie, sondern auch eine Veränderung im ganzen Gefäß-System zu finden sei von der Capillare bis zum Herzen. Nach den Ergebnissen ihrer Forschungen über die Teleangiektasis hereditaria hämorrhagica sollen außer den Gefäßerweiterungen auch Neubildungen von Gefäßen vorkommen, entstanden durch angioblastische Vorgänge. Ferner vermuten sie eine nachbarliche Beziehung zur v. Hipple-Lindau'schen Krankheit, denn bei dieser Krankheit finden sich manchmal auch Hautangiome.

Welche Theorie nun tatsächlich das Richtige in sich birgt, müssen weitere histologische Untersuchungen und die Autopsie an neuen Fällen in der Zukunft klären.

Die Osler'sche Krankheit als geschlossener Symptomenkomplex ist durch drei Erscheinungsformen gekennzeichnet, die bei den in der Weltliteratur beschriebenen Fällen fast immer zu finden waren:

I. Die Veränderungen an den Gefäßen der Haut an den verschiedensten Körperstellen und der Schleimhäute, jedoch mit besonders bevorzugten Plätzen;

II. die häufigen und ausgedehnten, kaum beeinflußbaren Blutungen aus der Nase und anderen Abschnitten des Körpers mit ausgeprägter sek. Anämie als Folgeerscheinung;

III. die fast in allen Fällen nachgewiesene erbliche und zwar dominante Komponente.

Bei den teleangiektatischen Veränderungen der Gefäße fällt vor allem die Mannigfaltigkeit in der Form und Größe, sowie in der

Lokalisation und Entstehung auf. Bezeichnend ist das plötzliche Entstehen der Gefäßerweiterungen, sie schießen oft gleichsam wie Pilze aus dem Boden. Was die zeitliche Reihenfolge anbelangt, so findet man im Schrifttum ziemlich übereinstimmende Angaben, daß die Teleangiektasien später auftreten als das Frühsympton „Nasenbluten" ihre Entwicklung fällt meist in das zweite bezw. dritte Jahrzehnt und noch später „late development" (Schoen). Arrak sah in 3 Fällen die Entwicklung der Gefäßerweiterungen im jugendlichen Alter, ebenso Földvari bei einem 15 jährigen Patienten, Hanes bei einen 8 jährigen Knaben. Makay glaubt, daß sie zugleich mit dem Nasenbluten entstehen.

Die Gefäßerweiterungen sind von verschiedener Form und Größe. Es sind stecknadelkopf- bis erbsengroße angiomartige Gebilde, die z. Tl. unter der Ober-Haut liegen, z. Tl. pilzförmig über ihre Oberfläche hinausragen. Sie zeigen scharfe Umgrenzung und haben meist ein rötliches bis bläulich-rotes Aussehen. Bei Druck blassen sie ab. Makay unterscheidet 3 klinische Erscheinungsformen:

a) die stecknadelspitzgroßen hämorrhagischen Punkte,
b) die Nävi aranei,
c) die erhabenen Knötchen von 1—5 mm Durchmesser.

Wichtiger als ihre Erscheinungsform ist ihre Verteilung. An der äußeren Haut des Körpers ist ihr bevorzugter Sitz an den Wangen. Außerdem sind noch an Nasenrücken, Stirn, Ohren, Brust, Bauch und an den Händen, hier besonders unter den Fingernägeln, angiomartige Teleangiektasien zu finden.

Von den Schleimhäuten des Körpers ist ganz besonders die Nasenschleimhaut betroffen. Auch sind sehr oft noch die Conjunktivalschleimhaut (Stillians), die Lippen, die Zunge und der Gaumen sichtbar befallen. Durch Cystoskopie und Gastroskopie hat K. A. Papke bei seinen Fällen ähnliche Gefäßveränderungen im Magen-Darmbereich und in der Blase nachgewiesen.

Aus diesen angiomartigen Gefäßerweiterungen kommt es oft schon bei ganz geringfügigen traumatischen Anlässen zu ganz hartnäckigen und schwer zu beeinflussenden Blutungen, charakteristisch dafür ist das häufige Nasenbluten. Chiari gab an, daß sich diese Gebilde von selbst wieder zurückbilden können, teils unter Hinterlassen von Narben, teils ohne Rückstände, ganz besonders, wenn aus diesen Effloreszenzen geblutet hat.

Wie schon erwähnt wurde, kommen neben diesen angiomartigen Gebilden auch feinere Teleangiektasien als Hauptmerkmal der Osler'schen Krankheit vor. Gewöhnlich sind sie zahlreicher und nur als einziges Kennzeichen der Krankheit vorhanden. Es sind stecknadelspitz- bis stecknadelkopfgroße Einzelgebilde, die bald dicht bald

weniger dicht nebeneinander liegen bezw. flächenhaft ausgeprägt sind. Manchmal findet man nur einige wenige Gefäßreiserchen, oft sind ausgedehnte baumförmige Verästelungen zu sehen, die das Bild eines Spinngewebes darstellen. Die Farbe dieser Gefäßzeichnungen schwankt zwischen dem lebhaftesten Rot und dem dunklen Blaurot.

Die Entstehung der Teleangiektasien fällt, wie schon angeführt wurde, in die späteren Lebensjahre. Sie treten meist sehr schnell und in großer Anzahl auf. In unserem Falle konnte innerhalb verhältnismäßig kurzer Zeit eine Vermehrung und Vergrößerung dieser Gefäßknäuel an der Unterlippe und Zunge beobachtet werden. In anderen beschriebenen Fällen wird wieder eine allmähliche Entwicklung geschildert.

Was nun die auslösenden Ursachen anbelangt, die für das Zustandekommen dieser Erscheinungen an den Gefäßen verantwortlich zu machen sind, so finden sich darüber im Schrifttum keine genauen Angaben. Es werden wohl Gravidität, Klimakterium, ovarielle Störungen als Auslösungsmomente angenommen (Gottron), zumal es bei verschiedenen Fällen, in Zeiten der Schwangerschaft, der Wechseljahre oder der Menses, zur Vermehrung der Gefäßveränderungen gekommen ist. Auch unser Fall bestätigt diese Beobachtung. Ebenso sollen toxische Ursachen nach Gottron von beeinflussender Wirkung sein. Dore glaubt, daß die erbliche Veranlagung zur Krankheit lange im Menschen ruhen könne und daß plötzlich im späteren Lebensalter durch irgendwelche Einflüsse das Leiden sichtbar hervortrete. Es wird nun in Zukunft das Augenmerk darauf gerichtet werden müssen, wieweit hormonale und toxische Einflüsse bei der Entstehung der Veränderungen an Haut und Schleimhäuten beteiligt sind.

Die histologische Untersuchung der kavernomartigen Gebilde ergab in den von verschiedenen Autoren untersuchten Fällen fast übereinstimmende Ergebnisse. Die Angiome stellen große, blutgefüllte, dem Venensystem zugehörige Hohlräume dar, die mit dünner Wandung im Corium sitzen und unmittelbar bis zur Epidermis heranreichen. Die Gefäßwand selbst ist arm an elastischen und muskulären Fasern (Memmesheimer, Schoen, Rosenthal u. P. Unna). Die letztgenannten Autoren sowie Ullmann und Schürmann fanden auch Gefäß-Sprossungen in ihren histologischen Schnitten. Den Mangel an elastischen und glatten Muskelfasern hält Makay für den Grund der Blutungen. Manche Autoren haben auch eine Verminderung der elastischen Cutisfasern gefunden, weshalb sie auch die Vermutung hegten, daß dies die Ursache der Gefäßerweiterungen sei. Sie zogen daraus die Schlußfolgerung, daß der Osler'schen Krankheit eine allgemeinne Mesenchymschwäche zugrunde liegt (Rosenthal u. P.

Unna, Curtius u. a.). Memmesheimer fand auch eine kolloide Degeneration in den obersten Schichten der Haut und spricht deshalb von einer „Schwäche des Bindegewebes". Nach Arrak entstehen die kavernomartigen Gebilde aus den Capillaren. Wittkower und Rarey halten die Kavernombildungen für Ergebnisse angioblastischer Vorgänge und glauben, daß bei der Osler'schen Krankheit echte Gefäßneubildungen vorliegen im Sinne von Hamartomen statt Gefäßerweiterungen. Nach ihrer Ansicht handelt es sich nicht um eine Venenwanddysplasie sondern um Veränderungen im gesamten Gefäßapparat, von der Capillare bis zum Herzen.

Die Kreislaufverhältnisse sind in allen beschriebenen Fällen fast unverändert. Eine gewisse Störung der Retraktionsfähigkeit der Wandmuskulatur der Hohlräume, die dem Venensystem angehören, wird von Hanes und Gjessing angegeben. Ebenso beschrieb Plummer eine herabgesetzte Erregbarkeit der Constriktoren an den erweiterten Gefäßen, da auf örtliche Adrenalinanwendung keine Blutstillung eintritt.

Als Zufälligkeit sind wohl die Befunde von Hyperkeratosen über den Teleangiektasien, wie sie von Dore und G. Havas in einigen Fällen beschrieben wurden, zu bewerten. Differentialdiagnostisch käme in diesen Formen das Angiokeratom Mibelli in Frage, jedoch ist gerade im letztgenannten Falle die Diagnnose der Osler'schen Krankheit eindeutig bewiesen.

Als erstes Symptom der Krankheit wird in dem bis jetzt erschienen Schrifttum das Nasenbluten angegeben. Es tritt meist schon in den Entwicklungsjahren oder noch früher auf und nimmt manchmal ganz bedrohliche Formen an. Die Häufigkeit und der meist mengenmäßig große Blutverlust sind für die Kranken eine schwere Störung des Allgemeinbefindens sowie ihres ganzen Gesundheitszustandes. Mit den Jahren nimmt das Nasenbluten meist zu, so auch in unserem Falle. Es findet sich allerdings in der Literatur von Makay ein Bericht über den Verblutungstod eines Jugendlichen, dagegen finden sich merere Angaben darüber, daß sich an Morbus Osler erkrankte Personen in höherem Alter verbluteten.

Fitz Hugh schreibt von 8 Todesfällen bei einem Krankenmaterial von 212 Fällen. Kelly, Philipp und Reiniger berichten ebenfalls Todesfälle. Bei Babington und Chiari finden sich Angaben über unstillbare zum Tode führende Blutungen. Die Autoren fühlten sich daher veranlaßt, an eine Art Hämophilie zu denken. Im Gegensatz zu den Gesagten stehen einige Fälle, in denen das Nasenbluten einige Jahre aufhörte oder gar überhaupt nicht mehr beobachtet wurde. Ich möchte auf die Übereinstimmung dieses Krankheitsverlaufes bei mehreren Angehörigen einer Familie hinweisen, wie sie von Gilse und Postema geschildert

wurde. Leider ist nicht zu ersehen, ob es sich um eine Verödung der das Nasenbluten verursachenden Gefäßerweiterungen handelt oder um ihre Rückbildung. Die Blutungen kommen fast immer aus Gefäßerweiterungen der Nasenschleimhaut, und hier wiederum besonders oft von solchen des Septums, also von einer Stelle, an der die Quelle des Nasenblutens auch bei Gesunden meistens zu finden ist (Locus Kieselbach.).

Die Gefäßerweiterungen sitzen an der Nasenscheidewand als kleine stecknadelkopfgroße rote Knötchen, die nach Kokainisierung der betreffenden Schleimhautstellen als pilzförmige Gebilde über die Oberfläche hinausragen. Meist findet man in ihrer Umgebung Gefäßreiserchen-Zeichnung. Selten wachsen sie sich zu angiomartigen Formen aus. An der unteren Muschel und sogar im Nasopharynxraum wurden sie auch schon beobachtet. Seltener findet man dieses Symptom erst im höheren Alter auftreten, wie z. B. einige Fälle von Gilse und Makay es zeigten, jedoch auch wieder als erstes Anzeichen von Osler'scher Krankheit. Bei manchen Kranken wird nur das erbliche Nasenbluten erwähnt, ohne daß sie selbst Teleangiektasien der Haut aufwiesen, während letzteres Kennzeichen bei anderen Familienmitgliedern vorkam. Henle zählt 70 derartige Fälle auf und Siemens bringt diese Fälle in Beziehung zum erblichen Nasenbluten.

Die Wichtigkeit dieses Symptoms des Nasenblutens erkannte Osler und er brachte dies auch bei der Benennung der Krankheit zum Ausdruck. Der Titel seiner ersten Veröffentlichung lautete: „Über eine Form rezidivierender Epistaxis verbunden mit multiplen Gefäßerweiterungen der Haut und Schleimhaut" (1901). Lange Zeit hindurch ist das Nasenbluten das einzige Zeichen der Krankheit. Und es sind dafür wohl die gleichen anatomischen Verhältnisse in ähnlicher Weise mitbeteiligt, wie sie Kindler für das arterielle und kapilläre Nasenbluten anführt, daß es nämlich infolge des mangelnden Gewebsdruckes zu diesen umschriebenen Gefäßerweiterungen kommt.

Die Blutungen aus der Nase treten von selbst oder durch mechanische Reize ausgelöst auf und können mengenmäßig sehr verschieden sein, wie schon erwähnt wurde. Im steigenden Alter nehmen sie an Häufigkeit zu, wie die Aufzeichnungen zeigen. Zieht man nun in Betracht, daß in den höheren Lebensjahren physiologischerweise die Blutneubildung infolge Erschöpfung des Knochenmarks nachläßt, so erklärt sich daraus, daß die Osler'sche Krankheit im späteren Alter zu starken, ja lebensbedrohlichen Anämien führen kann (Morawitz). P. Weber bezeichnet dies bei der Osler'schen Krankheit ausdrücklich als einen Circulus vitiosus.

Wie sehr äußere Einflüsse oder innersekretori-

sche Vorgänge bei den Blutungen als treibende Kräfte in Betracht zu ziehen sind, darüber fehlen Angaben in dem bis jetzt erschienenen Schrifttum. Es genügt schon Sprechen, Lachen, Verziehen des Gesichtes oder geringe körperliche Anstrengung, bes. gebückte Haltung bei der Arbeit, um Nasenbluten hervorzurufen. Aus anderen kavernomartigen Gebilden der Haut kann es durch geringfügige Verletzungen, Stoßen u.s.w. zu schweren Blutungen kommen; auch seelische Erregungszustände sollen eine gewisse Rolle spielen. Jahreszeitliche Einflüsse scheinen ebenfalls dazu beizutragen, so erwähnt Schoen eine erheblichere Blutungsneigung im Frühjahr und Herbst, ebenso weisen Brown-Kelly und Schmitt auf diese Erscheinung hin.

Daß hormonale Kräfte zur Auslösung der Blutungen beitragen oder die Bereitschaft dazu erhöhen und daß dies besonders in der Schwangerschaft, in den Wechseljahren und um die Zeit der Menstruation der Fall sei, wird vielfach angenommen. Jate und K. A. Papke berichten von verstärkten Blutungen während der Schwangerschaft, Reiniger von Blutungsneigung aus den Teleangiektasien während der Menstruation. Auch unsere Kranke gibt an, daß bei ihr während der Schwangerschaft das Nasenbluten häufiger und ausgedehnter wurde, ferner während der Tage der Monatsblutungen, die selbst sehr ausgiebig waren. Auch andere Drüsensysteme scheinen noch hereinzuspielen, so berichtet W. Richter von einem Fall, bei dem sich zur Zeit der Entstehung einer Basedow-Erkrankung Nasenbluten und Teleangiektasien auf der Haut entwickelten. Osler und Hanes führen Alkoholmißbrauch als Grund an. Auch infektiöse Vorgänge werden als Auslösungsmomente der Hämorrhagien geschildert.

Alle diese angeführten Gründe, seien es Witterungseinflüsse, toxische Prozesse, oder innere Sekretion, können bei der Osler'schen Krankheit eine fördernde Wirkung auf die Blutungsbereitschaft ausüben.

Unterzieht man nun das Blutbild bei der Osler'schen Krankheit einer genauen Betrachtung, so läßt sich außer der in allen Fällen vorhandenen Verminderung des Hb.-Gehaltes nebst relativer Herabsetzung der roten Blutkörperchen keine wesentliche Veränderung feststellen. Es handelt sich stets um das charakteristische Bild der sekundären Anaemie. Der Hb.-Gehalt und die Erythrocytenzahl sind oft ganz bedeutend herabgesetzt, so sind Fälle in der Literatur beschrieben von 18% Hb. mit 900.000 Ery. (Rosenthal u. P. Unna), Hb. 15% mit 1.700.000 Ery. (Schön), der Färbeindex kann dabei relativ hoch sein. Die Blutplättchenzahl ist fast unverändert, nie besteht eine Thrombopenie. Blutungszeit und Gerinnungszeit sind ebenfalls regelrecht. Gerade durch das

letztgenannte Zeichen unterscheidet sich dieses Krankheitsbild so sehr von der echten Hämophilie, bei der doch die Gerinnungszeit ganz erheblich heraufgesetzt ist. Eine hämorrhagische Diathese ist nicht vorhanden, das Rumpel-Leede'sche Phänomen war in allen beschriebenen Fällen der Literatur negativ. Die Eosinophilen sollen nach Angabe von K. P. Papke etwas vermindert sein, jedoch findet man in dem vorhandenen Schrifttum auch Fälle mit einer gewissen Eosinophilie, so bei einem Fall von Földvari (1931) 12%, beim Fall Stillians (1926) 14% und auch bei unserer Kranken konnte dasselbe beobachtet werden (14% bezw. 9%) obwohl trotz genauester klinischer Untersuchung kein anderer Grund dafür gefunden werden konnte. Der Eosinophilie kommt diagnostischer Wert u. E. nicht zu, denn schon Lebertherapie allein vermehrt die Eosinophilen fast regelmäßig. Im übrigen hat sich das weiße Blutbild sowohl in qualitativer wie in quantitativer Hinsicht als unverändert erwiesen. Stillians beobachtete einmal neben der Anämie eine Leukopenie und Földvari eine Leukozytose. Beide Autoren machten diese Beobachtung an den Patienten mit Eosinophilie. Eine gewisse Aniso- und Poikilozytose wurde in den meisten Fällen beschrieben und konnte auch bei unserem Fall bestätigt werden.

Wie die Betrachtung des Blutbildes bei der Osler'schen Krankheit zeigt, sind außer einer Verminderung des Hb.-Gehaltes mit gleichzeitiger Herabsetzung der Zahl der roten Blutkörperchen mit sekundärer Anämie als Folgeerscheinung keine Besonderheiten festzustellen, welche etwa diagnostisch verwertbar wären.

Inwieweit Blutungen aus anderen Teilen des Körpers mit Teleangiektasien vorkommen, ist schwer zu beurteilen, da fast keine genauen Untersuchungsangaben im Schrifttum zu finden sind. Osler selbst hat Blutungen aus dem Magen beobachtet und er fand dies bestätigt bei der Autopsie, wo sich teleangiektatisch veränderte Bezirke in der Magenschleimhaut in ziemlicher Ausbreitung zeigten. Beim Sitz der Angiome im Rachenraum und Kehlkopf kommt es oft zum Blutspucken (Arrak). Beobachtung verdienen noch die Angaben im Schrifttum, wo ganze Stammbäume von angeborenem, familiär vererbarem Blutharnen angeführt werden, bei denen auch cystoskopische Untersuchungen die Gefäßerkrankung feststellten. (Aitken, Papke, Pearson, Guthrie, Grandidier). Im Stammbaum von Pearson bestehen neben der habituellen Hämaturie Blutungen aus dem Magen und dem Genitale, auffällig ist dabei noch die hohe Zahl der Kranken (75%) und die große Sterblichkeitsziffer. Das Bestehen einer hämorrhagischen Diathese ist ganz und gar auszuschließen[1]. Guthrie stellte ausdrück-

1. siehe Abbildung 1 am Schlusse!

lich fest, daß bei seinen Fällen keine teleangiektatischen Veränderungen an der Haut zu finden waren, jedoch habe ein Mitglied der Familie ohne Blutharnen an Bluterbrechen und Nasenbluten gelitten.

Auf Grund dieser Tatsachen wird man wohl kaum fehlgehen, einen Zusammenhang zwischen der hereditären Hämaturie und der echten Osler'schen Krankheit (T.h.h.) für sehr wahrscheinlich zu halten. Guthrie prägte dafür den Ausdruck „renale Epistaxis". In den letzten Jahren veröffentlichten die Autoren Vallery-Radot einen Fall von renaler Form der Osler'schen Krankheit, der allerdings von der Deutschen Klinik nicht anerkannt wurde wegen der gleichzeitig noch bestehenden Endocarditis lenta.

Es steht nun das dritte und letzte Symptom der Osler'schen Krankheit noch zur Erörterung, nämlich die Vererbungskomponente. Der Morbus Osler ist ausgesprochen erblich, jede Generation, die mit dieser Krankheit behaftet ist, vererbt sie unmittelbar auf ihre geraden Nachkommen und es gibt davon nur wenige Ausnahmen. Osler, Pearson, Rosenthal u. P. Unna, Schoen u. a. m. haben die Erblichkeit nachgewiesen und zwar die dominante. Es werden beide Geschlechter von ihr befallen. Pearson stellte in einem Falle von Teleangiektasis hereditaria hämorrhagica einen Stammbaum auf, in dem eine Geschlechterfolge übersprungen wurde. Die Dominanz in der Vererbungsweise bildet neben der unveränderten Blutgerinnungszeit und der normalen Thrombozytenzahl ein Hauptmerkmal gegenüber der echten, rezessiv-geschlechtsgebunden vererbten Hämophilie. dar. Die Zahl der an Morbus Osler Erkrankten ist bei beiden Geschlechtern ungefähr gleich. In den bekanntgegebenen Stammbäumen wurde die Krankheit 53 mal durch die Mutter und 38 mal durch den Vater vererbt (Schoen). Erdheim fand in einer Familie von 53 Personen in 5 Generationen 8 männliche und 8 weibliche Krankheitsfälle, und East bei 212 erkrankten Individuen 104 männliche und 108 weibliche Kranke. Ferner stellte Henle ein Verhältnis von 102 erkrankten Männern zu 113 erkrankten Frauen fest.

Die Ausdehnung und die klinische Erscheinungsform bei den verschiedenen Mitgliedern einer Familie können ganz mannigfaltiger Art sein. Und wenn man angeblich gesunde Familienangehörige genau untersucht bezw. untersuchen würde, fände man sog. abortive Fälle von Teleangiektasien ohne Nasenbluten (East, G. Havas).

Die Erblichkeit konnte nicht nachgewiesen werden in 9 Fällen, nämlich von Chauffard, Osler, Kelly, Bottema, Makay, K. A. Papke (2 Fälle) und Wittkower und Rarey. Jedoch ist nach Ansicht von Gjessing in den Fällen von Osler,

Chauffard und Makay die Erblichkeit nicht mit Sicherheit auszuschließen, da eine genaue Nachforschung scheinbar nicht stattgefunden hat. Ebenso muß an ein verstreutes Auftreten des Krankheitsbildes gedacht werden, auch in unserem Falle konnte trotz genauester Vorgeschichte und Untersuchung der erreichbaren Familienmitglieder kein Anhalt für die Vererblichkeit gefunden werden. Daß in unserem Falle erbliche Veranlagung dennoch vorliegt, ist kaum zu bezweifeln. Bemerkenswerter Weise stammten auch beide Fälle, die Morawitz beobachtet hat, aus Mittelfranken. Der in vielen Fällen gelungene Nachweis der Erblichkeit in dominanter Reihefolge stellt dieselbe als dritten Faktor des Symptomenkomplexes über alle Zweifel. Allerdings konnte in den 10 angegebenen Fällen der genaue Beweis dafür nicht erbracht werden, was jedoch kein giltiger Grund ist, die Diagnose nicht zu stellen, da nach East auch seltene verstreute Einzelfälle vorkommen. Ferner nimmt Fitz-Hugh an, daß in 7 veröffentlichten Stammbäumen (Osler, Steiner) bei der Vererbung der Krankheit auch manchmal eine Geschlechterfolge (1 mal auch 2) übergangen wurde (Atavismus).

Im folgenden soll nun ein eigener Beobachtungsfall etwas näher in seiner Entstehung angeführt werden, der insofern eine Besonderheit bildet, als sich bei ihm auch eine Ozäna während der Entwicklung der Hautveränderungen und des Nasenblutens herausgebildet hat.

Vorgeschichte:

An den Familienangehörigen sind keinerlei Anhaltspunkte für Morbus Osler oder sonstige Zeichen von Mesenchymschwäche zu entdecken.

Es handelt sich um eine 35 jährige Patientin in gutem Ernährungs- und Allgemeinzustand. Kinderkrankheiten: Masern, Scharlach, Diphterie und Lungenentzündung; später noch zweimal Lungenentzündung, ferner Gelbsucht und Nierenentzündung, 1933/34 menorrhagische Blutungen. 1931 normaler Partus.

Seit 1927 leidet die Kranke besonders nach körperlichen Anstrengungen an starkem Nasenbluten, das immer mit heftigem Blutandrang zum Kopfe und etwas Kopfschmerzen begleitet ist. Schon vor Beginn der Blutungen aus der Nase fühlt sich die Patientin immer nicht wohl, hat einen leicht benommenen Kopf. 1929 kam die Kranke wegen dieses Leidens unter anderem auch in eine Universitätsklinik für Hals, Nasen, Ohren und es wurde damals eine Diathermie-Koagulation vorgenommen, aber leider von kurzer Erfolgsdauer, denn die Blutungen, die eine zeitlang nicht mehr so heftig und häufig waren, traten während der Schwangerschaft im Jahre 1930/31 wieder häufiger auf. Eine Hb.-Bestimmung ergab damals 40%. Kurz vor

der Schwangerschaft und während dieser traten auch die Veränderungen an den Gefäßen zum ersten Mal auf und nur an der Unterlippe. 1934 wurde eine Röntgenkastration wegen Menorrhagie vorgenommen. Die Blutungen aus der Nase bestanden die ganze Zeit hindurch, wenn auch in etwas vermindertem Maße. In diesem Jahre traten sie wieder stärker in Erscheinung, weshalb die Patientin in die hiesige Klinik eingeliefert wurde.

Befund:

Mittelgroße, an sich kräftige Frau, hochgradige, fast etwas schmutz-gelbe Farbe der Haut und der sichtbaren Schleimhäute.

Auf der Unterlippe und einzeln auch auf der Oberlippe sowie am Nasenrücken sieht man rote bis bläulichrote stecknadelkopf- bis linsengroße Punkte, die bei Spateldruck kaum abblassen. Besonders zahlreich sind diese Teleangiektasien auf der Unterlippe, wo sie sehr groß sind und das Aussehen von Hämangiomen haben (siehe Abbildung 2!). Ebenso findet sich auf der Zunge ein solches Gebilde, das unter unserer Beobachtung zusehends größer wurde, was zum Teil auch von den Flecken der Lippe gesagt werden kann. Bei Lupenbetrachtung zeigt sich, daß diese hämangiomartigen Gebilde keine eigentlichen Blutungen sind, sondern es bestehen vielmehr im Bereich dieser beschriebenen Verfärbungen feinste Teleangiektasien. Die wiederholte Spiegeluntersuchung der Nase, zuletzt durch Prof. Dr. Specht, Erlangen, ergab beiderseits erweiterte Nasengänge mit einer unverkennbaren Atrophie der Schleimhaut und der Muscheln. Am vorderen unteren Rand der Nasenscheidewand findet sich eine etwa erbsengroße Perforation (siehe Abbildung 3!). Am Rande dieser Perforationsstelle und auch an der übrigen Nasenschleimhaut befinden sich zahlreiche teleangiektatische Gefäßbezirke, aus denen es immer wieder blutet. Die Größe dieser Gefäßerweiterungen schwankt ebenfalls zwischen der eines Stecknadelkopfes und einer Linse. Am trefflichsten bekommt man sie zu Gesicht, wenn man die Schleimhaut mit Kokain annämisch macht, hier treten sie pilzförmig über das Schleimhautniveau hervor.

Die genaueste Untersuchung der Ohren und des Kehlkopfes konnte an diesen Organen keine Veränderungen feststellen. Ebenso verlief die Untersuchung der Seh-Organe. An den inneren Organen wurde außer einer Mitralkonfiguration des Herzens ohne besondere klinische Erscheinungen nichts Krankhaftes entdeckt.

An den Gliedmaßen finden sich an beiden Handrücken und an der Dorsalseite einzelner Finger beider Hände ebenfalls Teleangiektasien von winziger Größe, die erst in den letzten Monaten entstanden sind. Weiterhin sehen die Hände sowie die Vorderarme etwas pastös aus. An den unteren Extremitäten sind außer kleiner

Unterschenkelvarizen keine krankhaften Veränderungen zu sehen. Am After kleine Haemorrhoidalknoten.

Kapillarmikroskopie (Prof. Dr. Weigeldt, Fürth): (An beiden Händen mehrere Finger durchuntersucht). Am Nagelfalz fast sämtliche Capillarschlingen mit normalen dünnen zuführenden und dicken abführenden Schenkeln. An mehreren Fingern wurden vereinzelte unregelmäßige, bizarre Capillarschlingen verfolgt. Die an einzelnen Fingern schon makroskopisch sichtbaren Gruppen von kleinsten bis stecknadelkopfgroßen Blutpunkten erweisen sich auch kapillarmikroskopisch als Gruppen von Blutextravasaten.

Blutbild am 3. VII. 35.

Hb.-Gehalt 30% bei 2,12 Mill. Erythrocyten, keine Megalozyten, 6200 Leukocyten, 14 Eosinophile, 6,5% Vitalgranulierte, 120.840 Thrombocyten, ziemliche Aniso- und Poikilozytose, R.R. 135/75; Wa. Re.-; Meinicke-. Normale Blutungs- und Gerinnungszeit.

Nach 6 wöchentlicher Behandlung mit Feometten, Cebion-Injektionen, Diathermie-Koagulation der blutenden Stellen in der Nase und Nachätzung mit Trichloressigsäure betrug der Hb.-Gehalt 90% und die Erythrocytenzahl war auf 4,3 Mill. angestiegen.

Während der Behandlung verschwanden die Blutungen aus der Nase zwar nicht ganz, aber sie waren weniger zahlreich und ausgedehnt. Ferner war das Wohlbefinden der Kranken erheblich gestiegen, wie auch ihr Körpergewicht um fast 6 kg anstieg.

Nach 5 wöchentlichem Aufenthalt zu Hause bei Vermeidung schwerer körperlicher Arbeiten kam die Patientin wieder in unsere Klinik wegen starkem Nasenbluten, allgemeiner Körperschwäche. Der Blutbefund war folgender:

Hb.-Gehalt 48%, bei 3,14 Mill. Erythrocyten, 6800 Leukocyten, 9 Eosinophile, 340.000 Thrombozyten, Blutungs- und Gerinnungszeit normal; die Resistenzbestimmung der roten Blutkörperchen ergab: beginnende Hämolyse 0,52%, vollständige 0,37% Cholesterin 80mg%, Rest-N. 28mg%, NaCl im Serum 526,5mg%, Ca. im Serum 14mg%.

Es wurde abermals eine Verschorfung der blutenden Stellen in der Nase mit dem Thermokauter vorgenommen, dabei wurde festgestellt, daß die Stellen, die während ihres ersten Hierseins gebrannt wurden, nicht bluteten, sondern daß sich in deren Umgebung neue Teleangiektasien gebildet hatten, die nun die Blutungen verursachten.

Die Kranke wird wiederum innerlich mit Cebion-Injektionen, Feometten, Selvoral behandelt und ihr Hb.-Gehalt betrug am 8. XI. 35 bereits wieder 80% bei 4,28 Mill. Ery.

Wie schon betont wurde, besteht außer der Osler'schen Erkrankung bei unserer Patientin noch eine Ozäna als Nebenerkrankung. Soweit die Angaben der Patientin verwertbar sind, besteht die Ozäna schon seit der frühesten Jugend, da das Riechvermögen noch nie hervorragend war und ihren Angehörigen der üble Geruch aus der Nase schon damals aufgefallen ist. Seit ungefähr 7 Jahren ist das Riechvermögen vollständig erloschen. Leider wurde bei früheren Untersuchungen dieser Erkrankung keine Bedeutung beigemessen.

Gehen wir nun die für die Ozaena charakteristischen Merkmale durch und vergleichen sie mit denen bei unserer Kranken! Zu den Zeichen einer Ozaena gehören Atrophie der Nasenschleimhaut und der Knochen, besonders der unteren Muschel, Borkenbildung und übler Geruch ohne Zerstörung und Geschwürsbildung in der Nase oder deren Nebenhöhlen. Die reine Atrophie ohne übelriechende Absonderung gehört ebensowenig zur Ozäna simplex wie die syphil. Stinknase. Auch andere übelriechende Prozesse in der Nase gehören nicht in das Gebiet der Stinknase. Ferner findet man bei Ozäna fast immer eine Erweiterung der Nasengänge bis in die obersten Gebiete und die äußere Form ähnelt der einer Sattelnase, wenn dieselbe nicht meist schon ausgeprägt ist, wie man es sehr oft zu sehen bekommt. Was die Innenauskleidung der Nasengänge anbelangt, so findet man bei ihr eine atrophische, in der Ernährung gestörte Schleimhaut, deren Flimmerepithel meist in Plattenepithel umgewandelt ist. Dazu kommt fast immer ein dauernder Abbau des Knochens. Befallen werden von dieser Krankheit gewöhnlich nur weibliche Individuen, wobei die Erblichkeit eine gewisse Rolle spielt. Hopmann spricht von einer hereditären, in der Anlage bereits angeborenen Entwicklungsstörung mit Gewebsschwäche. Auch an primäre Gefäßerkrankung wurde bei der Ozäna gedacht, jedoch wurde diese Theorie nicht weiter ausgebaut und es dürfte sich kaum um eine Erkrankung der peripheren Gefäße handeln, die im Sinne einer Gefäßerweiterung wirksam ist. Es gibt allerdings noch viele andere Theorien über die Entstehung der Ozäna, deren Aufzählung wir hier übergehen können.

Wenden wir uns nun unserem Falle zu und betrachten an ihm die Erscheinungsformen der Ozäna. Äußerlich fällt dem Beobachter schon die Form der Nase auf, die der Sattelnase sehr gleichkommt, durch den breiten, eingedellten Rücken. Im Innern findet man, wie bereits an anderer Stelle erwähnt, sehr weite Nasengänge und eine erhebliche Atrophie der Schleimhaut und der unteren Muschel. Im oberen Bereich der Nase haften schmutzig-gelbe Borken, die einen fötiden Geruch verbreiten. Im unteren Drittel des Septumbereiches sieht man nur Blutkrusten, die von den häufigen Blutungen herrühren. Hier finden sich auch die meisten und größten Gefäß-

veränderungen, während sie nach oben zu abnehmen. Die schon erwähnte Septumperforation dürfte als Ursache ihrer Entstehung die häufigen Verschorfungen haben, da eine Lues nach mehrmaligen serologischen Untersuchungen mit negativen Ergebnissen nicht in Betracht kommt.

Übersieht man nun die vorhandenen Zeichen für eine Ozäna bei unserer Kranken, so muß die Diagnose „Stinknase" als klinisch zutreffend anerkannt werden, nachdem trotz wiederholter genauester Untersuchungen kein Anhalt für andere eiternde, fötide Prozesse der Nase und ihrer Nebenhöhlen gefunden werden konnte.

Es taucht nun die Frage auf: „Besteht zwischen Osler'scher Krankheit und der Ozäna ein kausaler Zusammenhang oder nicht?". Mit Prof. Dr. Specht, der die Patientin selbst genau untersucht hat, möchten wir diese Fragen verneinen In dem gesamten Schrifttum der bekannten Osler-Fälle findet sich über dieses Zusammentreffen beider Krankheiten kein Anhaltspunkt.

1.) Vor allem ist gegen einen ursächlichen Zusammenhang schon der Einfluß der Ozäna auf das Knochengerüst der Nase anzuführen, den die Teleangiektasis hereditaria hämorrhagica infolge ihres Wesens und Auftretens nie herbeiführen kann.

2.) Bei der Teleangiektasis hereditaria hämorrhagica finden sich nie Schleimhautveränderungen in dem Sinne, daß das Flimmerepithel im Laufe des Krankheitsgeschehens sich in Plattenepithel verwandelt oder daß es infolge der erblichen Komponente der Krankheit von Anfang an zugegen ist, was ja auch bei der Ozäna in den meisten Fällen nicht zutrifft.

3.) Die Nasenschleimhaut ist bei der Osler'schen Krankheit nicht ernährungsgestört wie bei der Ozäna, sondern man könnte infolge der dauernden Blutfülle eher an ein Zuviel denken; ähnlich verhält es sich natürlich auch mit der Atrophie der Schleimhaut, die zum Wesen der Ozäna gehört, bei der Teleangiektasis hereditaria hämorrhagica jedoch nie beschrieben wurde.

4.) In der gesamten Literatur findet sich kein Anhaltspunkt, daß bei der Osler'schen Krankheit die Nasenschleimhaut übermäßig Sekret absondert und es so zur Borkenbildung und Fötor kommt, obwohl ja Letztes möglich sein könnte, wenn die Blutkrusten sekundär infiziert würden; dann fehlten aber immer noch die übrigen Symptome der Ozäna.

5.) Die Ozäna befällt fast nur das weibliche Geschlecht im Gegensatz zur Telangiektasis hereditaria hämorrhagica, die sich dominant in gleicher Zahl auf beide Geschlechter vererbt.

6.) Bei der Osler'schen Krankheit liegt eine Erkrankung des ganzen Bindegewebes vor, des Mesenchyms, während die Ozäna

mit einer vererbbaren Ektodermstörung in ursächlichem Zusammenhang stehen soll, wofür beweisende Beispiele im Schrifttum vorliegen.

Wir sind also der Ansicht, daß eine Teleangiektasis kaum zu einer sog. sekundären Ozäna führen kann, da dies dem ganzen Geschehen bei der Osler'schen Krankheit widerspricht und daß die Ozäna in unserem Falle eine Krankheit sui generis ist.

Im folgenden Abschnitt soll in kurzen Worten einiges über die Behandlung der blutenden Stellen bei der Osler'schen Krankheit gesagt werden. Auch hier gilt es, wie bei so vielen anderen Krankheiten, deren Entstehungsursache nicht bekannt ist, wenigstens die auftretenden Erscheinungen zu behandeln, wenn es irgendwie möglich ist. Bei der Teleangiektasis hereditaria hämorrhagica ist es das Nasenbluten, das behandelt werden kann und muß. Dafür kommt hier in erster Linie die Blutstillung mit allen zur Verfügung stehenden Mitteln in Betracht, wie Kauterisieren oder Verschorfen mit Chromsäure. Auf diese Weise gelingt es in den meisten Fällen, die blutenden Gefäßerweiterungen für eine gewisse Zeit zum Versiegen zu bringen. Fitz-Hugh berichtet von 2 auf diese Weise geheilten Fällen, ebenso führt Schoen einen Fall an, der für längere Zeit ohne Rückfall blieb. Allerdings besteht die Möglichkeit der Neubildungen in der Umgebung der verödeten Stellen, wie in unserem Falle, die dann wieder auf die gleiche Art behandelt werden müssen, wenn es zu erneuten Blutungen kommt.

Neuerdings sahen Mc. Kenty und Makay Erfolge durch Radiumbestrahlung. Innerlich wurden schon die verschiedensten Mittel angewandt, von denen man eine blutstillende Wirkung erwartete, so vor allem alle Ca-Präparate sowohl intravenös wie peroral und Gjessing empfiehlt dauernde Calcium lacticum-Gaben als vorbeugendes Mittel. Auch die neuesten Vitamin-Präparate versuchte man, aber leider ohne sichtlichen Erfolg, ebensowenig leisteten die bis jetzt erschienenen Gefäßhormone und alle übrigen Hormone.

Die sekundäre Anämie behandelt man am besten mit den bekannten blutbildenden Medikamenten wie Leberpräparaten, Eisen und Arsen; bei lebensbedrohlichen Zuständen kommt die Bluttransfusion zur Anwendung. Auch die Bestrahlung der Milz bringt manchmal Erfolg.

Zusammenfassend kann jedoch gesagt werden, daß die Behandlung der Teleangiektasis hereditaria hämorrhagica sich nur auf das Nasenbluten beschränkt, daß aber bis heute noch ein die Krankheitsursache behebendes Mittel aussteht. Die Prognose quoad vitam ist als günstig zu betrachten, wenn auch in der älteren Literatur Todesfälle beschrieben werden.

Die Behandlung der Ozäna in unserem Fall richtet sich nach den Grundsätzen, wie sie in der Nasenheilkunde gehandhabt werden.

ZUSAMMENFASSUNG:

Darstellung eines Falles von Osler'scher Krankheit (Teleangiektasis hereditaria hämorrhagica) in Verbindung mit einer Stinknase (Ozäna), der mehrere Jahre hindurch unter den verschiedensten Diagnosen behandelt wurde, an welchem sich aber die dritte Forderung, nämlich die Vererbung, nicht nachweisen ließ. Im Verlaufe der Arbeit wird die Entstehung und der Verlauf des Morbus Osler genau dargestellt und auf die drei Symptome (Gefäßveränderungen, Nasenbluten, Vererbung) näher eingegangen. Nach dem heutigen Stand der Wissenschaft über die Kenntnis der Osler'schen Krankheit handelt es sich um eine dominant vererbbare Schwäche des gesamten Mesenchyms, insbesondere der Gefäße. An Hand der Literatur wird nachgewiesen, daß außer der bekannten Form der Krankheit mit dem Nasenbluten auch noch andere Arten als Anomalien des Morbus Osler vorkommen, so Erkrankung des Magendarm-Bereiches und der Genitalwege mit Gefäßerweiterungen und Blutungen in diesen Gebieten und zwar mit der dominanten Erbfolge. Ferner wird zum ersten Mal ein Fall beschrieben, bei dem neben der Teleangiektasis hereditaria hämorrhagica eine Ozäna vorkommt und die Möglichkeit, die Stinknase als Folgeerkrankung der Osler'schen Krankheit zu bezeichnen, als nicht wahrscheinlich angesehen. Auf die Schwierigkeit der örtlichen Blutstillung wird hingewiesen.

Abbildung 1. Stammbaum von Pearson (Schoen).

(Krankheitsträger sind im Fettdruck).

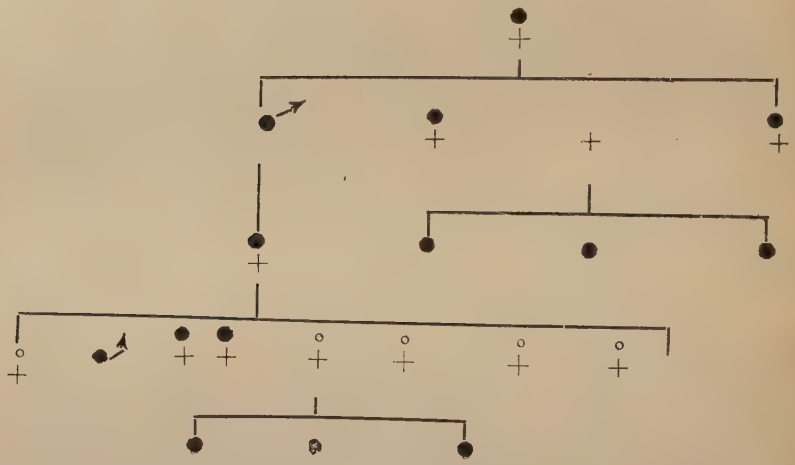

Abbildung 2. Unterlippe der Patientin.

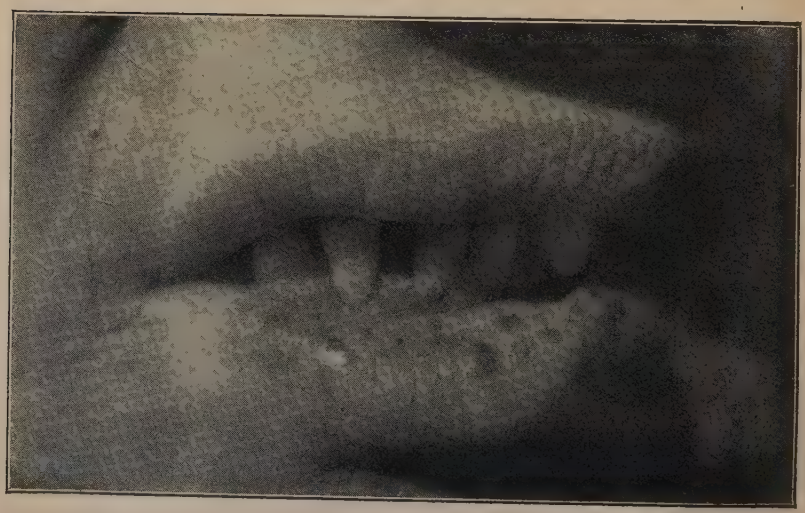

Abbildung 3. Nasenscheidewand mit Durchlöcherung.

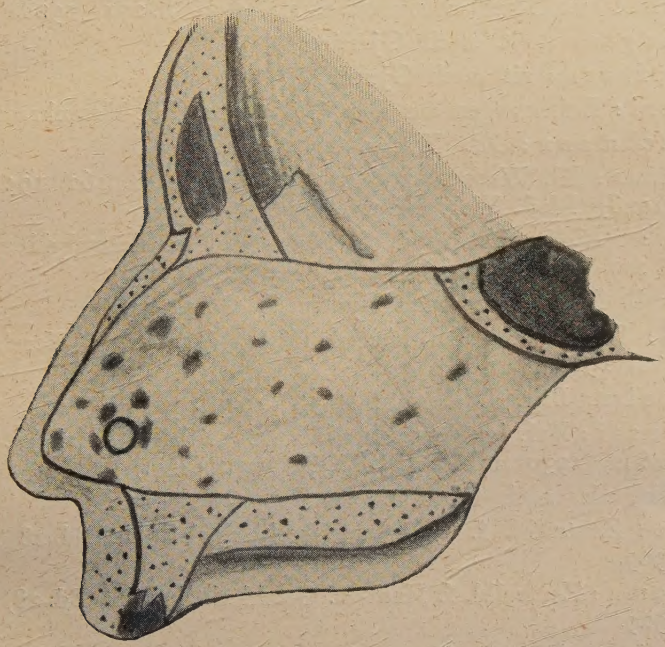

Literaturverzeichnis.

Aitken: Lancet 1909, I. 44.

Arrak: Dtsch. Arch. kl. Med. 147, 287 (1925; Ref. im Z. f. Haut- u. Geschlechtskrankheiten Bd. 26 S. 271, 1928.

Babington: zit. nach Gjessing.

Chauffard: zit. nach Gjessing.

Chiari: Erfahrungen aus dem Gebiet der Hals-Nasenkrankheiten.

Curschmann: Kl. Wschr. 1930/677.

Curtius: Kl. Wschr. 1928, 2141; Dtsch. Arch. 162, 194 u. 330 (1928), Med. Welt Nr. 32, 1935.

Dore: Ref. im Zentralbl. f. Haut- u. Geschlechtskrkh. Bd. 25, S. 207 (1907) (engl.).

East C. F. T.: zit. nach Hyman J. Goldstein.

Edel: 80. Tagung der niederländisch. dermatolog. Vereinigung, Juni 1928.

Erdheim: Brit. J. Dermat. 4, 55 (1929).

Földvari: Ref. im Zentralbl. f. Haut- u. Geschlechtskrkh. Bd. 34 S. 660, 1930 u. Bd. 35 S. 338, 1931 (ung.).

Frank, zit. nach Gottron.

Gilse: Zentralbl. f. Haut- u. Geschlechtskrankh. Bd. 28, S. 558, 1929.

Postema: Zentralbl. f. Haut- u. Geschlechtskrankh. Bd. 28, S. 558, 1929.

Gjessing: Dermat. Z. 23, 193, (1916).

Hyman J. Goldstein: Hereditary Epistaxis with and without hereditary (familial) multiple hemorrhagic Teleangiectasia (Osler's desease), Philadelphia 1933.

Gottron: Arzt-Zieler, Handbuch f. Haut- und Geschlechtskrankheiten Bd. II.

Grandidier: zit. nach Hyman J. Goldstein.

Guthrie: zit. nach Hyman J. Goldstein.

Hanes: zit. nach Gjessing.

Gina Havas: Inaugur. Dissert. Berlin, Juli 1933.

Henle: Arch. f. dermat. 143, H. 3 (1923).

Hopmann: Realenzyklop. der ges. Heilkunde 11, 1911.

Kindler: Passow-Schäfers Beitr. 27, 369 (1929).
Kofler: Wien. kl. Wschr. 21, 570 (1908).
Korach: Nordwestdtsch. Ges. inn. Med., Januar 1930.
Makay-Hugh-Mc. Kenty: Ref. im Zentralbl. f. Haut- und Geschlechtskrankheiten Bd. 24 S. 223, 1927.
Memmesheimer: Derm. Ztschr. 53/399, 1928.
Morawitz: Verh. d. Dtsch. path. Ges. 1930.
Osler: Bull. Hopkins Hosp. 1901, 333.
K. A. Papke: Inaugur. Diss. Berlin, März 1934.
Pearson: zit. nach Hym. J. Goldstein.
Reiniger: Wien. kl. W. 1931, 1590 und 1681.
Rendu: Gaz. des Hô. Paris 1896/1322.
Richter: Berl. Derm. Ges. Nov. 1932.
Rosenthal u. P. Unna: Kl. Wschr. Nr. 22, 1933.
Schmitt: Z. Laryng. 22, H. 1, 828 (1931).
Schoen: Dtsch. Arch. kl. Med. Bd. 166, H. 3/4. 1930.
Schürmann: zit. nach Wittkower u. Rarey.
Steiner: Arch. int. Med. 19, 194 (1917).
Sternberg: Lehrbuch der allg. Pathologie u. path. Anatomie, 1933.
Stillians: Ref. im Zentralbl. f. Haut- und Geschlechtskrankh. Bd. 19, S. 43, 1926 (engl.).
Ullmann: Wschr. f. Ohrenheilkd. 65, 1147 (1931).
Vallery-Radot: Zentral-Kongreßblatt der ges. Inn. Med. Bd. 74 (1934).
Parkes Weber: zit. nach Hym. J. Goldstein.
Wickham-Legg: zit. nach Schön.
Wittkower u. Rarey: Z. kl. Med. 124 (1933).

Lebenslauf.

Am 2. August 1907 wurde ich, Sebastian Wittmann in Kastl b. Amberg, als Sohn des im Kriege gefallenen Holzhändlers Seb. Wittmann und dessen Ehefrau Therese, geb. Bauer, geboren und katholisch getauft. Ich besuchte die humanistischen Gymnasien zu Landshut a. Isar und Amberg i. O. und bestand an Ostern 1929 am human. Gymnasium zu Amberg die Reifeprüfung. Seit dem Sommersemester 1929 studierte ich Medizin an den Universitäten Erlangen, Heidelberg und München, bestand im Herbst 1931 in Erlangen das Physikum und im Herbst 1934 das medizinische Staatsexamen ebenfalls zu Erlangen. Vom 27. Dezember 1934 bis 25. August 1935 war ich an der Lungenheilstätte Bischofsgrün i. Fichtelgebirge als Medizinalpraktikant tätig. Seit 26. August 1935 bin ich Medizinalpraktikant an der inneren Abteilung des Städt. Krankenhauses zu Fürth/Bay. und beendige am 26. Dezember 1935 daselbst das Praktische Jahr.

Ich versichere an Eidesstatt, daß ich bei der Abfassung der Arbeit außer der angegebenen Literatur keine weiteren Hilfsmittel in Anspruch nahm.

Zugleich möchte ich an dieser Stelle Herrn Prof. Dr. Weigeldt, Fürth, für die freundliche Überlassung des Themas und Herrn Prof. Dr. Specht, Erlangen, für die gütige Übernahme des Referates danken.